Aus der Chirurgischen Universitätsklinik Bonn.
Direktor: Professor Dr. Freih. v. Redwitz.

Über einen Fall familiärer rachitischer Coxa vara.

Inaugural-Dissertation

zur

Erlangung des Doktorgrades

der

Hohen Medizinischen Fakultät

der

Rheinischen Friedrich-Wilhelms-Universität

zu Bonn.

Vorgelegt am 25. November 1939

von

Rolf Scheltrup

Arzt

in Krumbach / bayer. Schwaben.

HEINRICH TRAPP, BONN, STIFTSGASSE 11.

Gedruckt mit Genehmigung der Medizinischen Fakultät der Universität Bonn.

Referent: Prof. Dr. Freih. v. Redwitz.

Korreferent: Prof. Dr. Ceelen.

R. UNIV.
BIBLIOTHEEK
LEIDEN

Meinen Eltern!

Digitized by the Internet Archive
in 2026

https://archive.org/details/IA41546405_0009

Bis zu den grundlegenden Arbeiten Ernst Müllers im Jahre 1888 an der Tübinger Klinik unter Bruns hatte die Coxa vara mit Recht als Stiefkind der pathologischen Chirurgie zu gelten. Die Varus- und Valgusdeformitäten der übrigen großen Gelenke waren schon längst in allgemeinen und speziellen Abhandlungen bearbeitet. Zwar berichteten bereits vor Ernst Müller verschiedene Autoren (Fiorani, Keetly, Monks, Richardson, Roser, Wernher, Zeiss) über eine Verbiegung des Schenkelhalses in dem Sinne, daß der in der Norm stumpfe Winkel zwischen Schenkelschaft und Schenkelhals, der Schenkelhalsneigungswinkel, in einen rechten oder sogar spitzen Winkel übergehen könne. In sämtlichen älteren Arbeiten ist jedoch dieses Krankheitsbild von anderen Affektionen des oberen Hüftendes nicht abzugrenzen. E. Müller hat das Verdienst, erstmalig eine Darstellung des klinischen Krankheitsbildes der Coxa vara gegeben zu haben. Die von ihm veröffentlichten Fälle wurden durch Resektionspräparate bestätigt. Die kurze Zeit später erschienenen Abhandlungen von Kocher, in denen dieser über ähnliche Fälle berichtete, bestätigten den einheitlichen Befund über das von Müller beschriebene Krankheitsbild.

1894 erhielt dieses von Kocher und Hofmeister seinen Namen. Kocher war der Ansicht, daß man von einer Coxa vara lediglich dann sprechen könne, wenn der Schenkelhals in Analogie zum Pes equino-varus eine Abwärts- und Rückwärtsbiegung sowie eine Rückwärtsdrehung aufweise. Das Fehlen einer dieser Formänderungen des koxalen Femurendes ließ nach Kochers Ansicht die Diagnose „Coxa vara" nicht zu. Hofmeister hingegen sah das Charakteristikum der Coxa vara in der durch die Verkleinerung des Schenkelhalsneigungswinkels und die Verkürzung des Schenkelhalses bedingten Adduktionsstellung des Femurschaftes zur Körperachse. Nachdem das Krankheitsbild durch Kocher und Hofmeister seinen Namen erhalten hatte, und nachdem zwei Jahre später durch die Entdeckung der Röntgenstrahlen die Möglichkeit zur Betrachtung

des Knochensystems am Lebenden gegeben war, ging man mit Fleiß an die weitere Erforschung des neuen Krankheitsbildes.

Wir verstehen unter der Coxa vara die morphologische Schenkelhalsverbiegung nach abwärts im Sinne der Adduktion, also alle im Bereich des koxalen Femurendes lokalisierten Formänderungen, die zu einer Adduktionsstellung des Femurschaftes zur Körperachse führen ohne Rücksicht auf die Ätiologie des Krankheitsprozesses, der das Nachlassen der Festigkeit des koxalen Femurendes verursacht.

Der Schenkelhals, der seinem kranähnlichen Bau nach zum Tragen der Körperlast bestimmt ist, bildet mit dem Schaft einen Winkel, der schon normalerweise nicht unbeträchtliche Schwankungen aufzuweisen hat. Die Messungen von Charpy ergaben ein Schwanken des Schenkelhalswinkels zwischen 118° und 140°, die von Mikulicz zwischen 116° und 136° und die von Rhodet zwischen 121° und 144°. Als Mittelwerte wurden von Charpy ein Winkel von 127°, von Lauenstein ein solcher von 126°—129°, von Alsberg und Mikulicz ein Winkel von 125°—126° angegeben. Bei Frauen ist der Winkel nach den Untersuchungen von Stauss und Walter um wenige Grade kleiner als bei Männern. Von Lanz und Wachsmuth haben keine Unterschiede bei Mann und Frau feststellen können. Bei Kindern ist der Winkel nach Messungen von Lange, Lauenstein, Pitzen u. a. größer als bei Erwachsenen und erfährt durch Wachstum, Körperlast und Muskelzug im zunehmenden Alter eine Verkleinerung. Von Lanz und Wachsmuth geben eine Übersicht über die Entwicklung des Schenkelhalswinkels. Danach mißt dieser im Durchschnitt nach der dritten Lebenswoche 150°, nach dem ersten Lebensjahr 148°, nach dem dritten 145°, nach dem fünften 142°, nach dem neunten 138° und nach dem fünfzehnten Lebensjahr 133°. Im Greisenalter hat der Schenkelhalswinkel in der Norm eine Größe von 120°.

Die normalen Werte des Schenkelhalsneigungswinkels zeigen also nicht geringe Schwankungen, immer liegen sie jedoch über 90°. Bei der Coxa vara dagegen kann der Schenkelhalsneigungswinkel weit kleiner als ein rechter werden. So konnte beispielsweise Wilhelm bei einem Patienten eine Verkleinerung desselben bis zu 60° beobachten.

Selbst genaueste Messungen des Neigungswinkels am Röntgenbild vermögen Übergänge von der Norm zum Pathologischen nicht einwandfrei festzustellen. Ferner haben die Messungen am Röntgenbild Fehlerquellen aufzuweisen, die in der anatomischen Form, in der Ante- oder Retroversion und in der verschiedenen Rotationsstellung des Oberschenkels zur Röntgenplatte ihre Ursache haben und eine Vergrößerung oder Verkleinerung des Neigungswinkels vortäuschen können. Deshalb sind manche Autoren von der direkten Messung des Schenkelhalsneigungswinkels abgekommen. Unter Vermeidung des letzteren sind neue Meßmethoden am Röntgenbild von Alsberg und Fritz Lange geschaffen worden. Die Messung von Lange (1921) sei angeführt, da sie die gebräuchlichste ist. Lange stützt seine Meßmethode auf die Beziehung des Femurkopfes zum Trochanter minor (vgl. Abb. 1), der ja bereits im ersten Lebensjahr deutlich verknöchert und auf der Röntgenaufnahme leicht zu erkennen ist.

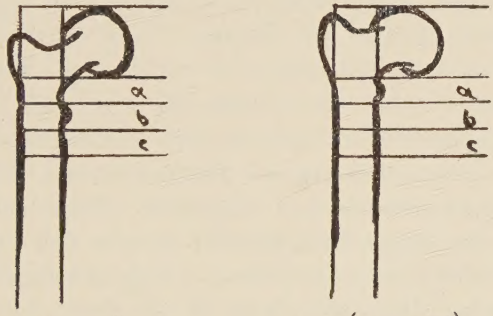

(normal) (coxa vara)

Abb. 1

Auf die nach oben verlängerte Diaphysenachse werden zwei den oberen und unteren Rand des Femurkopfes tangential treffende Senkrechten errichtet. Die Entfernung der beiden Parallelen entspricht der doppelten Radiuslänge des Femurkopfes. Parallel der unteren Horizontalen werden noch drei weitere Senkrechten auf die Diaphysenachse errichtet, die um je eine Radiuslänge voneinander entfernt sind. Hieraus resultieren drei Maßfelder a, b und c. Liegt der Trochanter minor zu seinem größeren Teil im Felde a oder gar noch höher, so

handelt es sich um eine Coxa vara, liegt er hingegen im Felde b, so entspricht dies der Norm, liegt er teilweise oder ganz im Felde c, so handelt es sich um eine Coxa valga. Langes Methode wurde von Nussbaum an normalen und pathologischen Femora nachgeprüft und bestätigt.

Die klinischen Zeichen einer ausgeprägten Form der Coxa vara sind recht charakteristisch. Sie ermöglichen daher in vielen Fällen die Diagnose ohne das Röntgenbild. Nicht alle Zeichen aber finden sich bei jeder Form der Coxa vara. Regelmäßig werden sie zumeist nur bei der Coxa vara adolescentium angetroffen.

Die Verbiegung des Schenkelhalses nach abwärts läßt den Trochanter maior höher und stärker hervortreten als am normalen Femur. Bei Einseitigkeit des Leidens ist dieser Trochanterhochstand durch Messung des Torchanterabstandes vom Darmbeinkamm am aufgerichteten Becken festzustellen. Diese Methode der Feststellung des Trochanterhochstandes ist von Lange angegeben worden. Bei Doppelseitigkeit des Leidens ist aber diese vergleichende Messung nicht anzuwenden. Einer anderen Methode zur Bestimmung des Trochanterhochstandes liegt die Feststellung des Trochanters zur Roser-Nelatonschen Linie zugrunde. Wird der Trochanter oberhalb dieser die Spina iliaca anterior superior und das Tuber ossis ischii verbindenden Linie angetroffen, so liegt ebenfalls ein Trochanterhochstand vor. Die Feststellung des Trochanterhochstandes auf diese Art ist auch dann möglich, wenn das Leiden doppelseitig ist.

Die Abduktion im Hüftgelenk ist eingeschränkt.

Bei sehr schweren Formen ist diese Abduktionseinschränkung auch durch ein Anstemmen des Trochanter maior am Darmbeinkamm oder am oberen Pfannenrad möglich. Immer jedoch ist die Abduktion durch den unteren Gelenkkapselschlauch, insbesondere das Lig. pubocapsulare, gebremst. Auch die Adduktionsmuskeln hemmen die Abduktion, da sie in besonders schweren Fällen der Deformität verkürzt und „gerade beim Entstehen einer Coxa vara entzündlich gespannt" (Walter) sind. Die Verbiegung des Schenkelhalses nach

hinten, sodaß dieser, von oben gesehen, eine Konvexität nach vorne bildet, — diese Verbiegung muß jedoch nicht immer gleichzeitig vorhanden sein —, führt zu einer Einschränkung der Innenrotation und zu einer Vermehrung der Außenrotation.

Durch das Höhertreten des Trochanter maior werden die Ansatzpunkte der Musc. glut. einander genähert. Die Muskulatur wird hierdurch entspannt. Diese Insuffizienz der Glutaealmuskulatur bedingt das Trendelenburgsche Zeichen, das Herunterfallen des Beckens nach der dem Standbein entgegengesetzten Seite.

Ein weiteres Zeichen ist die Neigung des Beckens um die quere Hüftachse nach vorne, die durch die verminderte Spannung des Musc. glut. max. und durch die Richtungsverlagerung seiner Fasern mehr in die Horizontale bedingt ist. Auch die Züge der Musc. glut. med. und min. gehen durch das Höhertreten des Trochanters aus ihrem normalerweise schrägen Richtungsverlauf in eine mehr horizontal verlaufende Richtung über, wodurch sie an Abduktionsfähigkeit einbüßen und zu Hüftbeugern werden.

Bei einseitiger Coxa vara ist durch die Beinverkürzung und die Insuffizienz der Musc. glut. ein hinkender Gang bedingt. Bei Doppelseitigkeit des Leidens kommt es aus dem gleichen Grunde zum Watschelgang.

Das Herabsinken des Beckens nach vorne wird durch eine Vergrößerung der Lendenlordose kompensiert.

Bei stark ausgebildeten Formen der Deformität kreuzt bei Einseitigkeit des Leidens der Unterschenkel des kranken Beines beim Knien den Unterschenkel des gesunden Beines. Ist das Leiden doppelseitig, so kreuzen sich beim Knien beide Unterschenkel.

Bei kleinen Kindern mit einer Coxa vara beobachtet man häufig ein schnelles Ermüden beim Gehen, Schmerzen hingegen nur selten. Letztere treten im Entwicklungsalter häufiger auf und zwar als Schmerzen im Hüftgelenk, die bisweilen auch bis in die Füße ausstrahlen. Auch im späteren Leben kann es zeitweise zu erheblichen Schmerzen in der Hüfte kommen, die ihre Ursache in Reizzuständen der Muskulatur oder in einer Arthritis deformans, dem häufigsten Endausgang der Coxa vara, haben.

Mit Rücksicht auf den Hauptsitz der Verbiegung im Schenkelhals unterscheiden wir vier Formen der Coxa vara im anatomischen Sinne. Von der Coxa vara capitalis sprechen wir, wenn Wachstumsstörungen im Bereich des Kopfes selbst (Perthes) zu einer Verbiegung oder Abknickung führen. Bei der Coxa vara epiphysarea liegt die Verbiegung in der Epiphyse. Wenn dystrophische Prozesse im Halse selbst zu einer Verbiegung oder Abknickung führen, so liegt eine Coxa vara cervicalis vor. Lokalisiert sich die Verbiegung in die Trochantergegend, etwa mit dem Scheitelpunkt der Abknickung in die Lin. intertrochanterica, so spricht man von einer Coxa vara trochanterica. Die genannten Formen kommen in reiner Form nicht häufig vor, sie sind eher selten. Übergänge einer dieser Formen in eine andere und Kombinationen von diesen werden oft beobachtet. Die Ursache hierfür liegt darin, daß der die Deformierung bedingende Umbauprozeß sich häufig nicht auf seinen Herd beschränkt, sondern auf seine Nachbarschaft übergreift.

Unter Berücksichtigung der Ursache als Einteilungsprinzip wurden bereits von verschiedenen Autoren (Hoffa, Gocht, Lange, Blum, Drehmann, Helbing, Hofmeister) Einteilungen der Coxa vara gegeben. Im Jahre 1929 gab Walter eine Übersicht bekannt, die selbst die seltensten Krankheitsbilder, die zu einer Deformierung des Schenkelhalses im Sinne der Coxa vara führen können, berücksichtigt. Sie sei nachfolgend aufgeführt:

I. Idiopathische Coxa vara:
   A. Die angeborene Coca vara (allein oder in Verbindung mit anderen angeborenen Defekten).
   B. Die erworbene Coxa vara:
      1. Die Coxa vara statica (Überlastungskoxa).
      2. Die Coxa vara adolescentium (Epiphysenlösung):
         a) aus innerer Ursache,
         b) durch Gewalteinwirkung bedingt.

II. Symptomatische Coxa vara.

1. als Folge von Systemkrankheiten:
   a) Rachitis,
   b) Osteomalazie,
   c) Osteodystrophia fibrosa,
   d) Chondrodystrophia fetalis (Bosse),
   e) Arthritis deformans,
   f) senile Osteoporose (v. Brun, Kimura),
   g) Syringomyelie (Borchardt, Ludloff).
2. als Folge lokaler Schädigung:
   a) lokale Malazie (Perthes) und angeborene Minderwertigkeit (kongenitale Hüftverrenkung),
   b) entzündliche Prozesse, vor allem Tbc., Osteomyelitis, zystische und tumorbildende Form der Osteodystrophia fibrosa (Küster, v. Brun, Ludloff).
3. als Folge äußerer Gewalteinwirkung (Schenkelhalsinfraktion und -Fraktur).

Die wichtigsten Formen der Schenkelhalsverbiegung sind die angeborene Coxa vara, die Coxa vara adolescentium und die rachitische Coxa vara. Die angeborene, die Adoleszenten- und die statische Coxa vara sind unter dem Begriff der idiopathischen Coxa vara zusammengefaßt, weil ihnen scheinbar selbständige Krankheitsbilder des koxalen Femurendes zugrunde liegen. Die rachitische Schenkelhalsverbiegung gehört zu der Gruppe der symptomatischen Coxa vara, da sie, wie auch die anderen unter dem Begriff der symptomatischen Coxa vara zusammengefaßten Krankheitsbilder, als Ergebnis einer bekannten Grundkrankheit anzusehen ist. Grundsätzliche anatomische Unterschiede zwischen der idiopathischen u. symptomatischen Coxa vara gibt es nicht. Die an zahlreichen Resektionspräparaten erhobenen makroskopischen Befunde haben ebenso wie die mikroskopischen Untersuchungen und die Röntgenaufnahmen die Ätiologie der idiopathischen Coxa vara nicht klären können. Den symptomatischen Formen hingegen liegen klare pathologisch-anatomische Veränderungen zugrunde.

Die Coxa vara congenita.

Über die Coxa vara congenita wurde erstmals im Jahre 1896 von L. Kredel berichtet. Er konnte zwei Kinder beobachten, von denen er das eine erst sah, als es bereits drei Jahre alt wurde. Das andere Kind kam bereits im sechsten Lebensmonat zur Untersuchung. Bei dem erst im dritten Lebensjahr zur Untersuchung gekommenen Kind stellte Kr. eine doppelseitige Coxa vara fest, die mit hochgradigem Genu valgum und Pes equino-varus beiderseits kombiniert war. Wegen der schweren Mißbildungen hatte das Kind bis zum Zeitpunkt der Untersuchung nicht stehen und gehen können. Bei dem anderen Kind fand Kr. eine einseitige Coxa vara, kombiniert mit leichtem Genu valgum und schwerem Pes equino-varus desselben Beines, während das andere Bein ein Genu valgum, einen Patellardefekt und auch einen Pes equino-varus zeigte. Zeichen von Rachitis waren nicht vorhanden. Bei beiden Kindern waren die Coxa-vara-Beine in starker Außenrotationsstellung, die Patellae standen vollständig an der Außenseite der Beine. Abduktion und Einwärtsrotation waren extrem eingeschränkt, während die Außenrotation in übernormalem Maße möglich war. Bei dem älteren Kind standen die Trochanteren über der Roser-Nélatonschen Linie, beim Knien kreuzten sich beide Unterschenkel. Wurde bei dem jüngeren Kind das Coxa-vara-Bein im Kniegelenk gebeugt, so kreuzte sein Unterschenkel ebenfalls das andere Bein. Auch hier schien der Trochanter über der Roser-Nélatonschen Linie zu stehen. Kredel nahm als Ursache der Hüftgelenksdeformitäten einen vermehrten intrauterinen Druck durch Mangel an Fruchtwasser an. Dieser anhaltende und starke Druck auf die Oberschenkel im Sinne einer Adduktion sollte nach Kr., — Hohmann und Mayer vertraten später dieselbe Ansicht —, eine Verkleinerung des von Schenkelschaft und Schenkelhals gebildeten Winkels herbeigeführt, den Schenkelhals also in eine Varusstellung gepreßt haben.

1905 berichtete Hoffa, daß die Coxa vara congenita ein ganz charakteristisches Krankheitsbild sei. Er erklärte, es sei mit Hilfe des Röntgenbefundes, den Kredel zur Kontrolle seiner beiden oben

angeführten Fälle noch nicht zur Verfügung hatte, möglich, die angeborene Coxa vara von den Schenkelhalsverbiegungen anderer Ätiologie zu unterscheiden. Als Charakteristikum für die kongenitale Coxa vara sah er die senkrecht zum Schenkelhals verlaufende Epiphysenlinie an. Im Gegensatz zu diesem Epiphysenlinienverlauf fand er bei der rachitischen Form die Epiphysenlinie schräg von unten innen nach oben außen verlaufend. Neben der für die kongenitale Form der Deformität charakteristischen vertikalen Verlaufsrichtung zeigten Hoffas Röntgenbilder und Befunde an Resektionspräparaten diese Linie auch nach lateral zum Femurschaft hin verlagert, sodaß sie den Kopf nicht mit dem Schenkelhals, sondern direkt mit dem Schenkelschaft verbindet. Eine Erklärung für diese Verschiebung der Epiphysenlinie hat Hoffa nicht gegeben.

Bei seinen histologischen Untersuchungen fand H. im Schenkelkopf in der Umgebung des Knochenkerns unregelmäßig geformte Knorpelinseln. Nirgends konnte er eine Proliferation des Knorpelgewebes feststellen, Knochenbälkchen nur ganz vereinzelt. Es fand sich vielmehr faserige Knorpelsubstanz, die an verschiedenen Stellen in faseriges Bindegewebe umgewandelt war. Irgendwelche Wachstumszeichen konnten nirgends festgestellt werden. Die Ursache hierfür sah Hoffa in einer intrauterinen Knochenerkrankung, durch die der Knochen seine Wachstumsenergie verloren haben sollte.

V. Frisch sah auf seinen Röntgenaufnahmen ebenfalls den vertikalen Verlauf der von Hoffa angegebenen Aufhellungslinie und deren Verlagerung nach lateral zum Halsansatz. Auch er sah in der Aufhellungslinie die Epiphysenlinie. Die Ursache für ihre vertikale Verlaufsrichtung und für ihre Verlagerung nach lateral erblickte er darin, daß die Varusstellung bereits im foetalen Leben, als Kopf-, Hals- und Trochantergegend noch im knorpeligen Zustand waren, eingetreten sein, und die im wesentlichen normal vordringende Ossifikationsgrenze in eine abnorme Richtung gezwungen worden sein müsse.

Während also auch v. Frisch der Ansicht war, daß die nach lateral zum Femurschaft hin verschobene vertikale Aufhellungslinie

im Röntgenbild eben die von Hoffa angegebene Epiphysenlinie sei, hielt Drehmann diese Aufhellungslinie für eine Defektbildung des Femur. Diese schlecht ausgebildete Stelle täuscht nach seiner Meinung im Knochengewebe als die charakteristische Aufhellungslinie die fehlende Epiphysenlinie vor. Zur Stützung seiner Auffassung konnte Dr. auf einen Fall hinweisen, auf dessen Röntgenbild neben der Aufhellungslinie am Ansatz des Schenkelhalses noch die an normaler Stelle gelegene Epiphysenlinie zu erkennen war. Die Coxa vara congenita faßt Drehmann als den ersten Grad des angeborenen Oberschenkeldefektes auf.

Böhm, Damany und Spitzy faßten die Coxa vara congenita als einen atavistischen Rückschlag auf.

Die Ansichten über die Aetiologie der kongenitalen Coxa vara sind immer noch recht unterschiedlich.

Noch im Jahre 1929 glaubte Walter ebenso wie Drehmann, Helbing, Joachimsthal, Nilsonne und Reiner, die Ursache der kongenitalen Coxa vara sei sicher angeboren und stehe in sehr enger Beziehung zum partiellen Oberschenkeldefekt. Die kongenitale Coxa vara sollte, wenn auch ihre letzte Ursache noch ungeklärt war, auf einer angeborenen Anlagestörung des medialen Schenkelhalsbereiches lateral von der eigentlichen Epiphysenlinie beruhen. Im Bereich dieser angeborenen minderwertigen Zone des Schenkelhalses sollte sich die Verbiegung des Halses und in besonders schweren Fällen sogar eine Verschiebung des Halsschaftstückes nach oben am Halskopfrest vorbei vollziehen.

Nach Bade darf die Coxa vara congenita nicht zum Krankheitsbild des angeborenen partiellen Oberschenkeldefektes gerechnet werden, da bei den Fällen von angeborener Coxa vara eine Anormalität des gesamten Femur, eine subtrochantere Abknickung des oberen Femurendes und ein Zurückbleiben im Wachstum des Femur, oder sogar ein Wachstumsstillstand desselben, nie beobachtet wurde. Bade hat die „sogenannte angeborene Coxa vara“ („sogenannte“ nach Kreuz s.w.u.) und die „infantile Coxa vara“, die erst nach einiger Zeit normalen Gehens auftritt und frei von jeglichen Anzeichen einer Rachitis ist, zum Bilde der „Coxa vara

infantum "zusammengefaßt, weil beide Formen denselben klinischen Verlauf zeigen, weil beide speziell im Kindesalter auftreten, und nicht bewiesen ist, daß es sich um ätiologisch verschiedene Krankheitsbilder handelt. Eine embryonale Genese der sogenannten angeborenen Coxa vara ist nach Bades Ansicht nicht zu beweisen, weil die meisten Fälle erst einige Zeit nach dem Auftreten der ersten Zeichen der Deformität zur Untersuchung kommen, zu einem Zeitpunkt also, wo der Deformierungsprozeß im Knochen schon ziemliche Ausmaße angenommen hat.

1934 vertritt Walter bezüglich der Ätiologie der kongenitalen Coxa vara einen ganz anderen Standpunkt als fünf Jahre vorher. In der im Röntgenbild lateral der Epiphysenzone den Schenkelhals senkrecht durchziehenden mehr oder weniger breiten Aufhellungslinie, in deren Bereich die Knochensubstanz teilweise oder auch ganz fehlt, sodaß nicht selten zwischen der Epiphysenlinie und der Aufhellungszone ein keilförmiges Stück Knochen oder ein Knochendreieck im unteren Halsbogen oder eine unregelmäßig begrenzte, mit versprengten Kalkherden versehene Aufhellung des verkürzten Schenkelhalses entsteht, sieht Walter ebenso wie Fromme eine Umbauzone, welche durch Überbelastung entstanden sein soll. Sie soll durch eine Dauerbelastung, der das Knochengewebe nicht mehr im einzelnen Falle gewachsen ist, nicht aber durch eine einmalige Gewalteinwirkung entstehen. Als Beweis für die Richtigkeit dieser Auffassung führt Walter an, daß nach Umwandlung der Scherspannung in eine Druckspannung durch die subtrochantere Osteotomie nach F. Pauwels die Aufhellungslinie im Röntgenbild innerhalb weniger Wochen verschwindet, d. h. durch strukturiertes Knochengewebe ersetzt wird. Ein angeborener Zustand kann sich nach Walters Ansicht nicht so schnell ändern.

H. Bär sah die Ursache der Coxa vara congenita in Störungen innersekretorischer Drüsen.

Die histologischen Untersuchungen an drei Hüften mit kongenitaler Coxa vara erbrachten Camitz keinen Beweis für den angeborenen Charakter der Deformität. Er schlug deshalb vor, den Namen der kongenitalen Coxa vara mit dem von Bade eingeführten Namen der „Coxa vara infantum" zu ersetzen.

Kreuz konnte über ein Kind mit angeborener Coxa vara berichten, das bereits im neunten Lebensmonat zum ersten Male zur Untersuchung kam. Bei diesem Kind konnten keinerlei Zeichen gefunden werden, die eine postfetale Entstehung der Deformität an einem im Augenblick der Geburt normalen Schenkelhals möglich erscheinen ließen. Der Befund sprach vielmehr für eine lokale Ossifikationsstörung im Schenkelhals, die bereits bei der Geburt des Kindes vorhanden gewesen sein und nach der Geburt die Verbiegung herbeigeführt haben muß. Aus diesem Grunde ersetzte Kreuz den Begriff der angeborenen Coxa vara durch den der „sogenannten angeborenen Coxa vara".

Zalewski ist der Ansicht, daß die Coxa vara congenita durch sehr früh auftretende Ossifikationsstörungen bedingt ist, deren Ursache allerdings noch unbekannt sei.

In einem Referat „über die kongenitale Minderwertigkeit des Hüftgelenkes" erwähnte Hackenbroch (1936) einen Fall, an dem er bei dem Kind einer Mutter mit angeborener Hüftgelenksverrenkung eine kongenitale Coxa vara und eine Perthessche Krankheit feststellen konnte. Angesichts dieser einmaligen Beobachtung ließ er jedoch die Frage offen, inwieweit Beziehungen der Coxa vara congenita zur angeborenen Minderwertigkeit des Hüftgelenkes bestehen.

Zimmermann lehnt einen Zusammenhang der Coxa vara congenita mit der kongenitalen Minderwertigkeit im Hüftgelenk oder mit der Luxatio coxae congenita ab. Auf Grund seiner Untersuchungen an einem umfangreichen Krankengut kam er zu der Feststellung, daß die Geburtsorte der Großeltern der Coxa-vara-Kinder nicht so typisch verteilt sind, wie bei den Großeltern der Luxationskinder. Auch röntgenologisch wurden keine Anhaltspunkte für eine Verwandtschaft Coxa vara cong. — Luxatio cox. cong. festgestellt. Von den 65 untersuchten Patienten waren 30 männlichen und 35 weiblichen Geschlechts, das Verhältnis männlich zu weiblich ist somit 1:1,7. Die angeborene Hüftverrenkung hingegen kommt beim weiblichen Geschlecht 5-6mal häufiger vor als beim männlichen. Am häufigsten wurde die angeborene Schenkelhalsverbiegung auf der rechten Hüftseite beobachtet. Dagegen befällt die Lux. cox. cong. die linke Körperseite etwa eineinhalb mal so häufig wie die rechte. Die Un-

tersuchung in Bezug auf die Erblichkeit ergaben, daß hier eine Erbkrankheit nicht vorliegt. In 64 Fällen war die hereditäre Anamnese negativ, während in einem Fall die Verhältnisse in Bezug auf die Erblichkeit nicht geklärt werden konnten. Die Ätiologie der kongenitalen Coxa vara sieht Zimmermann in angeborenen, lokalen Ossifikationsstörungen.

Die vorstehenden Auszüge der einschlägigen Literatur ergeben, daß über die Ätiologie der „angeborenen Coxa vara" noch recht unterschiedliche Ansichten herrschen. Noch ist die Frage nicht geklärt, ob die Ursache der Deformität angeboren oder erworben ist.

Die angeborene Coxa vara, die ein- und doppelseitig auftritt, — Francke konnte sie bei drei Geschwistern doppelseitig feststellen —, und die bei Mädchen etwas häufiger als bei Knaben vorkommt, wird meist erst in den ersten Lebensjahren, selten vor dem Ende des ersten Lebensjahres bemerkt (Kredel konnte sie bei einem fünf Monate alten, Kreuz bei einem acht Monate alten Kind beobachten). Der hinkende oder watschelnde Gang, eine rasche Ermüdbarkeit oder Schmerzhaftigkeit beim Gehen, — die Schmerzen spielen jedoch nur eine geringe und seltene Rolle —, veranlassen in den häufigsten Fällen die Eltern, mit dem Kind einen Arzt aufzusuchen. Vom Arzt wird dann lediglich noch eine Einschränkung der Abduktion im Hüftgelenk festgestellt. Später werden die Gangstörungen und die Bewegungseinschränkungen in der Hüfte stärker, da ja mit zunehmendem Alter auch die Schenkelhalsverbiegung zunimmt. Bezüglich der Schwere des Leidens steht die angeborene Coxa vara hinter der Coxa vara adolescentium zurück. Allerschwerste Veränderungen, die später bei der Coxa vara adolescentium angeführt werden, wurden bei der angeborenen Form nur sehr selten beobachtet.

Die Coxa vara statica.

Von statischer Coxa vara, — als Coxa vara statica bezeichnete Lange die Coxa vara adolescentium —, ist dann die Rede, wenn die Deformität durch Überbelastung bedingt ist. Als ätiologisch ist also ein Mißverhältnis zwischen geforderter Leistung und wirklicher

Leistungsfähigkeit anzusehen. Diese Überbeanspruchung führt am schräg aufsteigenden Schenkelhals, der wie kein anderer Teil des gesamten Stützgerüstes beansprucht wird, zu einer Umformung der inneren Struktur. Erst dann, wenn die statische Überbeanspruchung ausgeschaltet ist, oder aber die Leistungsfähigkeit durch An- und Umbauprozesse im Schenkelhals so gesteigert ist, daß sie der Überbelastung standzuhalten vermag, hat das allmähliche Heruntersinken des Schenkelhalses ein Ende.

Nach v. Brunn, Schanz u.a. sind die symptomatischen Coxa-vara-Formen auch durch ein Mißverhältnis zwischen der statischen Inanspruchnahme und der statischen Leistungsfähigkeit bedingt. Die durch pathologische Prozesse im Schenkelhals herabgesetzte Tragfähigkeit bildet die Ursache für dieses Mißverhältnis. Frangenheim hat mit Recht darauf hingewiesen, daß man den Begriff der Coxa vara statica auf alle Coxa-vara-Formen anwenden könne. Der Coxa vara statica kommt daher jene Sonderstellung, die sie in der Übersicht von Walter in der Gruppe der erworbenen idiopathischen Formen einnimmt, nicht mehr zu, denn die Belastung hat für die idiopathischen und symptomatischen Formen die gleiche Bedeutung.

Die Coxa vara adolescentium.

Die Coxa vara adolescentium ist, wie ihr Name sagt, eine Erkrankung des Pubertätsalters. Sie ist diejenige Form, die den ältesten Arbeiten der eingangs angeführten Forscher zugrunde gelegen hat. E. Müller gab 1888 als erster eine ausführliche Beschreibung der Verbiegung des Schenkelhalses im Wachstumsalter. Den grundlegenden Arbeiten M. folgten zahlreiche Veröffentlichungen analoger Beobachtungen von anderen Autoren. Die Coxa vara adolescentium ist seither am häufigsten und eingehendsten beschrieben worden. Ihr klinisches Bild ist heute wohlbekannt, über ihre Ätiologie jedoch gehen die Anschauungen noch auseinander.

Müllers Resektionspräparat zeigte makroskopisch die Diaphyse in der Epiphyse nach oben verschoben. Diese Verschiebung

hatte zu der Deformität mit der charakteristischen Verkleinerung des Schenkelhalsneigungswinkels geführt. Bei seinen histologischen Untersuchungen fand M. im Bereich des Schenkelkopfes die Knochenbälkchen verdünnt und kalkfreie osteoide Säume. Er kam deshalb zu dem Schluß, daß die Deformität in einer juvenilen Osteomalazie ihre Ursache habe.

Auch Kocher glaubte auf Grund seiner mikroskopischen Studien die Ursache in einer besonderen Form der juvenilen Osteomalazie zu sehen.

Haedke kam durch seine Untersuchungen am Resektionspräparat zu dem Ergebnis, daß die Ursache der Adoleszenten-Coxa-vara die Rachitis sei. Fromme und Lauenstein nahmen auf Grund ihrer Untersuchungen ebenfalls die Rachitis als ätiologisch an. Schultz konnte an seinem Präparat zwar keine Knochenveränderungen im Sinne einer Rachitis feststellen, doch hielt er den Folgezustand einer bereits abgelaufenen Rachitis für möglich.

Im Gegensatz zu den bisher genannten Autoren sehen andere die Ursache in einem Trauma, das im Bereich der physiologisch nachgiebigen Epiphysenfuge bzw. in den unmittelbar anliegenden Zonen jungen Knochengewebes zu einer Epiphysenlösung geführt haben soll. Für eine traumatische Genese haben sich Helbing, Schlesinger, Elmslie, Haß, Rammstedt und Sprengel ausgesprochen. Grashey und W. Müller sehen im Trauma lediglich ein begünstigendes Moment.

Auf Grund dessen, daß bei manchen Berufsklassen, z. B. bei Landarbeitern und Käsereiarbeitern (Kocher), die Coxa vara im Adoleszentenalter häufig beobachtet wird, sind manche Autoren zu der Annahme gekommen, daß eben diesen Fällen eine gewerbliche Überbeanspruchung zugrunde liege. Hierzu meint Walter, daß die Annahme einer solchen Ätiologie nicht vollkommen zufriedenstellend ist, weil eben die Adoleszenten-Coxa-vara tatsächlich nicht so häufig bei diesen Berufsklassen festgestellt wird, als sie festgestellt werden müßte, wenn die Ursache wirklich in einer gewerblichen Überbeanspruchung läge.

Walter steht auf dem Standpunkt, daß es sich in den Fällen, die von einem oder mehreren Traumen betroffen wurden, nicht

immer mit Sicherheit nachweisen lasse, ob das Trauma die primäre Ursache oder nur ein auslösendes Moment sei. Die Gewalteinwirkungen sind seiner Ansicht nach oft nur ganz gering, bisweilen fehlen sie auch ganz. Er glaubt, daß dem Traum keine allzu große Bedeutung zugesprochen werden darf. Von acht Fällen, die er selbst beobachten konnte, darf z. B. „kein einziger bedenkenlos als traumatisch entstanden bezeichnet werden". Ein Trauma soll nach Walter nur dann als Ursache einer Coxa vara angesprochen werden, wenn die Schwere der Verletzung der Schwere des Traumas entspricht. Denselben Standpunkt vertritt auch Frangenheim.

M. Lange hält die Coxa vara in der Adoleszenz nur in seltenen Fällen für unfallbedingt. Selbst in der Anerkennung einer Verschlimmerung derselben durch einen Unfall ist nach seiner Ansicht eine große Zurückhaltung geboten.

Friedrich erklärte auf Grund seiner Untersuchungsergebnisse an einer großen Anzahl von Coxa-vara-Fällen, daß eine traumatische Ursache bei weitem nicht so häufig sei, als noch von manchen Autoren angenommen werde.

Mayr konntn bei 75 Fällen nur bei 2% einen Unfall als Ursache nachweisen.

In bevorzugter Weise findet sich nun die Coxa vara adolescentium zusammen mit einer Dystrophia adiposogenitalis und bei hoch aufgeschossenen und muskelschwachen Menschen im Pubertätstlter mit unterentwickeltem Genitalapparat, die Jul. Bauer als Pubertätseunuchoiden bezeichnete. Mayr berichtete über eine Kombination mit Myxödem und ebenfalls unterentwickeltem Genitalapparat. Saalmann konnte akromegale Zeichen bei Patienten mit einer Adoleszenten-Coxa-vara beobachten. Nicht selten fand man bei Patienten mit einer Adoleszenten-Coxa-vara auch akrozyanotische Gliedmaßen.

In der letzten Zeit hat sich daher die Zahl jener Autoren vermehrt, die in der Coxa vara ein Symptom einer selbständigen Krankheit, eines Kostitutionsfehlers, sehen. Hierbei spielen Störungen innersekretorischer Drüsen eine Rolle. M. Lange spricht in erster Linie der Hypophyse neben den Sexualdrüsen und der Schilddrüse eine Bedeutung zu. Zu ähnlichen Ergeb-

nissen führten auch die Beobachtungen und Untersuchungen vieler anderer Autoren, so z. B. Beau, Baer, Lindemann, Mayer-Burgdorff, Mayr, Saalmann und Schapica. Daß besonders den Geschlechtsdrüsen eine Bedeutung zukommen muß, haben die Untersuchungen von Tandler und Gross ergeben, die bei Unterentwicklung der Genitaldrüsen die Epiphysenfuge weit über die normale Zeit hinaus offen, d. h. unverknöchert fanden.

Für die Annahme einer konstitutionellen Minderwertigkeit als Ursache spricht auch das nicht selten doppelseitige Auftreten des Leidens, das durch eine gleichartige Verletzung beider Hüftgelenke, also ein Trauma, kaum erklärt werden kann. Auch der Umstand, daß familiäre Fälle der Coxa vara adolescentium beobachtet worden sind, spricht für diese Annahme. So berichtete z.B. Fittig über zwei Zwillingsschwestern. Die eine von diesen bekam im Anschluß an eine rechtsseitige Epiphysenlösung, der ein Unfall nicht zugrunde gelegen hatte, eine Coxa vara. Auf der anderen Seite entwickelte sich bei ihr eine Coxa valga. Bei der anderen Schwester stellte F. nach einem angeblichen Unfall durch Ausgleiten und Sturz auf die rechte Hüfte eine Coxa vara dieser Seite fest. Auf der nicht verletzten linken Seite fand sich jedoch ebenfalls eine Coxa vara.

Saalmann konnte unter den sechs Geschwistern einer Familie bei zwei Schwestern und einem Bruder eine Adoleszenten-Coxa-vara beobachten. Bei dem Bruder und der einen Schwester wurde als Ursache Sturz auf die Hüfte und schweres Heben, also ein Unfall, angenommen. Nicht traumatisch bedingt war die Epiphysenlösung bei der zweiten Schwester, die, als sie in gebückter Haltung auf dem Felde Ähren sammelte, bei einer Drehbewegung plötzlich derart starke Schmerzen in einer Hüfte bekam, daß sie hinfiel und nicht mehr gehen konnte. Es besteht nach Engelmann kein Zweifel, daß das Trauma hier lediglich als auslösendes Moment anzusprechen ist, das eine konstitutionelle Disposition zur Schenkelhalsverbiegung manifest werden ließ.

Pathologisch-anatomisch beruht die Coxa vara adolescentium auf einer Wanderung des Hüftkopfes. Sie vollzieht sich im Bereich der Epiphysenzone und in der etwas unterhalb derselben gelegenen Schicht des metaphysären Knochens. Eine konstitutionelle

Minderwertigkeit des Knochengewebes hat in dieser Zone die Lockerung vorbereitet. In vielen Fällen kommt es ohne die geringste Gewalteinwirkung zur Ausbildung der Deformität, nicht selten verläuft das Krankheitsbild unbemerkt. Dauernde Beanspruchung oder kleine „Unfälle", z. B. Fehltreten oder Herabspringen aus mäßiger Höhe (vom Pferd), sind lediglich Gelegenheitsursachen für das Abgleiten des Hüftkopfes. Diese Gelegenheitsursachen sind nicht als die eigentlichen Ursachen anzusehen, die scheinbar ganz plötzlich das Leiden hervorgerufen haben. Sie können nur als interkurrente Ereignisse gewertet werden, die vielleicht den zeitlichen Ablauf des Leidens zu beschleunigen oder seine Schmerzhaftigkeit zu steigern vermögen. Selbstverständlich kann eine stärkere Gewalteinwirkung im Bereich des normalen Schenkelhalses zu einer Epiphysenlösung führen. Ein kleiner Unfall genügt hierfür aber nicht. Die eigentliche Ursache liegt vielmehr in einer konstitutionellen Minderwertigkeit des Knochengewebes. Hinzu kommen in den Zeiten verstärkten Wachstums häufig hohe Anforderungen an die körperliche Leistungsfähigkeit, die aber keine stärkere Gewalteinwirkung darstellen.

Der Verlauf der Coxa vara adolescentium ist fast immer ein schwerer. Bei Einseitigkeit des Leidens ist der Endausgang nach lange anhaltender äußerster Schmerzhaftigkeit häufig eine hochgradige Versteifung des Gelenkes, bei Doppelseitigkeit bisweilen vollkommene Gehunfähigkeit.

Die Coxa vara rachitica.

Die Coxa vara rachitischer Ätiologie ist zum ersten Male von Lauenstein festgestellt worden. Er konnte sie an einem Knochenpräparat beobachten, das beiderseits eine Verkleinerung des Halsneigungswinkels auf 95° zeigte.

Der schräg aufsteigende Schenkelhals ist mehr denn jeder andere Abschnitt des gesamten Stützgerüstes beansprucht. Es muß daher gerade hier ein durch rachitische Prozesse bedingtes Mißverhältnis zwi-

schen der eigentlichen Leistungsfähigkeit und der aufgezwungenen Leistung leicht zu einer Umformung der Knochenstruktur führen.

In der Regel ist die Coxa vara rachitica doppelseitig. Fast in allen Fällen verläuft bei ihr die Epiphysenlinie schräg von außen oben nach innen unten. Dieser Verlauf der Epiphysenlinie ist von Hoffa auch als wichtigstes differentialdiagnostisches Zeichen gegenüber der kongenitalen Form der Deformität mit senkrechtem Verlauf der Epiphysenlinie aufgeführt worden. Wenn auch von vielen Autoren dieser Verlauf der Epiphysenlinie als absolutes Unterscheidungsmerkmal zwischen der angeborenen und rachitischen Form abgelehnt wird, so ist doch in fast allen rachitischen Fällen dieser Verlauf zu beobachten. Immer typisch für die rachitische Coxa vara ist nach Bade die starke Verbreiterung zwischen der unteren Schenkelhalsspitze und dem Trochanter maior. In schweren Fällen ist häufig die untere Schenkelhalsspitze nach unten abgebogen. In ihr ist ebenso wie im ganzen Schenkelhals keine innere Zertrümmerung festzustellen. Die Coxa vara rachitica kommt nicht dadurch zustande, daß der Schenkelhals durch einen pathologischen Prozeß zertrümmert wird. Der Hals wird vielmehr als Ganzes nach unten gebogen, da das rachitische, abnorm weiche, kalkarme Gewebe nicht widerstandsfähig genug ist. Ohne andere Symtome einer Rachitis darf die Diagnose „Coxa vara rachitica" nicht gestellt werden. Denn auch diese Deformität ist nur eine Teilerscheinung der allgemeinen Rachitis. Gleichzeitig finden wir rachitische Symptome an Rumpf und Armen, immer aber an den unteren Extremitäten, so Femora vara, Genu valgum, Genu varus und Pes plano-valgus.

Die rachitische Coxa vara bedingt bei Kindern häufig keine oder nur geringe Beschwerden. Der watschelnde Gang ist hier durch die Schenkelhalsverbiegung und die gleichzeitige Varusverbiegung des Femur bedingt. Neben der eingeschränkten Abduktion ist die Beweglichkeit im Hüftgelenk nicht eingeschränkt. Bleibt die rachitische Coxa vara durch das ganze Leben bestehen, so wechseln meist lange Zeiten vollkommener Beschwerdefreiheit mit kleineren Schmerzperioden. Diese Schmerzen sind durch Reizzustände der überanstrengten Muskulatur bedingt. Im allgemeinen ist der Verlauf gutartig. Allerschwerste Formen, wie bei der Adoleszenten-Coxa-vara, und manch-

mal auch bei der kongenitalen Form der Deformität, sind nur selten beobachtet worden. Häufig erfährt der in Varusrichtung abgebogene Hals eine spontane Aufrichtung durch die valgizierende Wirkung der Musk. glut. med. und min. — Daher werden bei Erwachsenen weitaus seltener rachitische Schenkelhalsverbiegungen gefunden als bei Kindern.

Engelmann ist der Ansicht, daß auch bei der rachitischen Coxa vara eine besondere konstitutionelle Disposition zur Schenkelhalsverbiegung eine Rolle spielt.

Neben der rachitischen Form der Schenkelhalsverbiegung treten alle übrigen symptomatischen Fälle gegenüber den typischen Formen, der angeborenen und Adoleszentenschenkelhalsverbiegung erheblich zurück. Bei den symptomatischen Formen handelt es sich nicht um Fälle, die regelmäßig wiederkehren. Sie decken sich nur in der äußeren Form mit den typischen Formen und sind recht selten. Jeder pathologische Prozeß im Bereich des koxalen Femurendes, der die Widerstandskraft des Knochens gegenüber der Beanspruchung mindert, kann zu einer Verbiegung des Schenkelhalses im Sinne einer Coxa vara führen. Als Grundleiden gelten Systemkrankheiten, wie Osteomalazie, Osteodystrophia fibrosa, Chondrodystophia fetalis, Arthritis deformans, senile Osteoporose und Syringomyelie und lokale Schädigungen wie die lokale Malazie (Perthes), entzündliche Prozesse wie Tbc., Osteomyelitis, ferner die zystische und tumorbildende Form der Osteodystrophia fibrosa. Auch kann die symptomatische Form die Folge einer äußeren Gewalteinwirkung wie eine Fraktur oder Infraktion des Schenkelhalses sein.

Im folgenden sei *„über einen Fall familiärer rachitischer Coxa vara"* berichtet.

[1]) Im Januar 1936 wurde der zwölfjährige W. G. (J.-Nr. 5240/1936) in die Klinik gebracht, weil er beim Gehen über Schmerzen in beiden Hüftgelenken, besonders im rechten, klagte.

Anamnese: F. A. Der Vater des Jungen ist gesund. Seine Mutter sollen an einer Knochenerweichung gelitten haben, die bei und hat einen watschelnden Gang. Sein Bruder hatte am Ende des Schulalters Schmerzen in beiden Hüftgelenken. Mehrere Brüder der Mutter sollen an einer Knochenerweichung gelitten haben, die bei diesen Verkrümmungen der Beine im Sinne einer O-Stellung zurückgelassen haben.

E.A. Die Geburt des W. G. verlief normal. Am Ende des elften Lebensmonates hat er laufen gelernt. Außer Keuchhusten hat er keine Kinderkrankheiten durchgemacht. Während der ersten fünf Lebensjahre ist er nicht ernstlich krank gewesen. — Im Anfang des sechsten Lebensjahres ist der Junge beim Eislaufen auf die rechte Hüfte gefallen. Nach dem Sturz konnte er ohne besondere Beschwerden gehen. Über den Unfallhergang, besonders über Art und Stärke des Sturzes, ist nichts zu eruieren. Am Morgen nach dem Sturz auf dem Eise klagte der Junge beim Gehen und Stehen über Schmerzen im rechten Knie und in der rechten Hüfte. Diese Schmerzen besserten sich auch in den folgenden Tagen nicht. Die Mutter ging deshalb mit dem Jungen zum Arzt, der eine Röntgenaufnahme anfertigen ließ (Röntgenaufnahme vom 15.1.1929: Coxa vara beiderseits, der Schenkelhals ist beiderseits verkürzt, die Wachstumszone ist verbreitert). Ein ganzes Jahr lang wurde eine Behandlung mit Lebertran und Höhensonnenbestrahlungen durchgeführt. Eine wesentliche Besserung der Beschwerden wurde jedoch nicht erzielt. Bis zum zehnten Lebensjahre wechselten Zeiten mäßiger mit solchen stärkerer Schmerzen in den Hüften beim Gehen. Erst vom Anfange seines zehnten Lebensjahres bemerkten die Eltern bei dem Jungen, daß sein Gang verändert war, daß er watschelte. Dieser watschelnde Gang hat

1) s. Sippschaftstafel.

sich seitdem verstärkt. Der Junge kann angeblich größere Märsche mitmachen, hat dann aber am nächsten Tage über verstärkte Schmerzen in den Hüften zu klagen. Auch soll nach solchen Anstrengungen der Watschelgang verstärkt sein.

Befund: Der Junge ist für sein Alter in Größe und Gewicht erheblich zurückgeblieben. Seine Muskulatur und Fettpolster sind schlecht entwickelt. Der Thorax ist schlecht gewölbt. Beim stehenden Kinde fällt die starke Lordose der Lendenwirbelsäule und ein leichter Hängebauch auf. Die Brustwirbelsäule ist nach links skoliotisch verbogen. Die Schulterblätter stehen flügelartig ab. Der Gang ist watschelnd, unelastisch, jedoch schmerzlos. Auffallend ist die erhebliche Hüftbreite. Das Trendelenburgsche Zeichen ist beiderseits negativ. Die Prüfung der Beweglichkeit der Hüftgelenke erbringt eine fast völlige Behinderung der Abduktion und eine nur mäßig eingeschränkte Außenrotation. Beiderseits besteht eine Beugekontraktur von etwa 15°. Beim Stauchen von der Fußsohle her und beim Beklopfen der Trochanteren werden Schmerzen beiderseits nicht angegeben. Wohl werden bei direkter Belastung des Caput femoris in beiden Leisten geringe Schmerzen geäußert. Die Messungen ergeben keinen Längenunterschied der Beine, ebenso kann eine Atrophie der Beinmuskulatur nicht nachgewiesen werden.

Röntgenologisch: Coxa vara beiderseits. Die Verbiegung des Schenkelhalses nach unten hinten und das Abrutschen der Kopfkappe haben erheblich zugenommen, die Wachstumszone ist mäßig verbreitert.

Diagnose: Coxa vara rachitis bilateralis.

Der von den Eltern als Ursache angegebene Unfall ist als ätiologisch für das Leiden des Jungen abzulehnen, zumal Angaben über Art und Stärke desselben nicht gemacht werden können und weil die Schenkelhalsverbiegung nicht allein auf der „Unfallseite" sondern auch auf der unfallfreien Seite vorhanden ist.

Der Junge stand damals gut zwei Monate in stationärer Behandlung. Es wurde ein Streckverband mit abduzierten Beinen angelegt. Bei der Entlassung konnten die Beine bei weitem besser abduziert werden, sonst war der Status unverändert.

Die angeführte Familienanamnese des Jungen ließ auch bei der Mutter eine krankhafte Veränderung im Bereich der Hüftgelenke vermuten, weiter bei seinem Bruder und vielleicht auch bei den Geschwistern seiner Mutter. Es wurden daher in dieser Richtung entsprechende Untersuchungen angestellt.

Den Bericht über meine Untersuchungsergebnisse möchte ich mit wenigen Worten über den bereits besprochenen Pat. W. G. einleiten.

W. G. ist jetzt 15 Jahre alt und nur 1,31 m groß. Sein Gang ist stark watschelnd, aber vollkommen schmerzfrei. Er gibt an, seit der Entlassung aus der Klinik keinerlei Schmerzen in den Hüftgelenken mehr gehabt zu haben. Selbst größere Märsche bis zu 15 und 20 km bewältigt er ohne größere Beschwerden. Nach solchen Anstrengungen hat er lediglich über Müdigkeit in den Hüften zu klagen. Die Nachuntersuchung ergibt einen Befund, der im wesentlichen mit dem früheren übereinstimmt.

Die Eltern und der Bruder des W. G.

A. G. (Vater des W. G.) gibt an, daß er und seine fünf Geschwister wie auch seine Eltern niemals irgendwelche Beschwerden im Bereich der Hüftgelenke gehabt hätten. Auch sollen Zeichen der englischen Krankheit bei diesen nicht beobachtet worden sein. Er selbst ist ein mittelgroßer Mann, der als Händler schon viele Jahre täglich größere Wegstrecken zu Fuß und mit dem Fahrrad zurücklegt. Die Untersuchung ergibt bei A. G. das Fehlen jeglicher Zeichen einer abgelaufenen Rachitis und einer pathologischen Affektion im Bereich der Hüftgelenke.

[2]) K. G., geb. U. (Mutter des W. G.).

Anamnese: F.A. Der Vater der K. G. soll ein mittelgroßer Mann gewesen sein und lediglich eine Verkrümmung des linken Unterschenkels gehabt haben. Sein Gang soll vollkommen normal gewesen sein. Er starb mit 54 Jahren infolge Herzasthma. Seine acht Brüder und seine Schwester sollen sämtlich groß und kräftig, normal gebaut, ohne Zeichen einer abgelaufenen Rachitis und ihr Gang ein-

2) s. Sippschaftstafel.

wandfrei gewesen sein. Das Gleiche wird über deren Kinder und Kindeskinder gesagt. Die Mutter der K. G. war angeblich eine große Frau, die niemals irgendwelche Beschwerden in den Hüften hatte. Sie und ihre fünf Geschwister sollen ebenfalls groß und kräftig, normal gebaut, ohne Zeichen einer abgelaufenen Rachitis gewesen sein. Über deren Kinder und Kindeskinder werden die gleichen Angaben gemacht. Die Mutter der K. G. soll lediglich von ihrem 45. Lebensjahre ab erheblich adipös gewesen sein. Sie starb mit 72 Jahren an einem Darmverschluß. Die Großeltern der K. G. sollen auch keine der in Frage kommenden Leiden durchgemacht haben. Von den Geschwistern der K. G. sollen vier Brüder einen mehr oder weniger starken Entengang und starke krumme Beine haben.

E.A. K. G. hat mit zwölf Monaten laufen gelernt. Bis zu ihrem zwölften Lebensjahre ist sie immer gesund gewesen. Dann bekam sie eines Tages, ohne daß sie einen auch nur leichten Unfall erlitten hatte, leichte Schmerzen in beiden Knien. Die Schmerzen wurden nach einigen Tagen stärker, waren anhaltend vorhanden, besonders stark beim Gehen. Nach einigen weiteren Tagen bekam K. G. auch Schmerzen in beiden Hüften. Weil die Schmerzen in Knien und Hüften anhielten und weil K. beim Gehen auch leicht zu watscheln begann, ging ihre Mutter mit ihr zum Arzt. Der Arzt ordnete über längere Zeit eine Lebertranbehandlung an. Weiter wurden, angeblich ebenfalls auf ärztliche Anordnung, wöchentlich Bäder in heißem Haferstrohwasser genommen. Ungefähr eineinhalb Jahr lang wurde diese Therapie durchgeführt. Dann ließen die Schmerzen in den Hüften und Knien allmählich nach. Der watschelnde Gang blieb aber und auch die X-förmige Verbiegung beider Beine, die sich inzwischen ebenfalls ausgebildet hatte. In den dann folgenden Jahren ist K. dann auch nicht mehr gewachsen. Sie hat bis zur Geburt ihres zweiten Sohnes (des Pat. W. G.) in ihrem 42. Lebensjahre niemals mehr Schmerzen in den Hüften und Knien gehabt. Diese Geburt verlief wie auch die Geburt des ersten Kindes normal. Zur Zeit dieser zweiten Geburt hatte K. G. ein Gewicht von 168 Pfund. Nicht viel weniger will sie bereits seit ihrem dreißigsten Lebensjahre gewogen haben. Nach der zweiten Geburt bekam sie wiederum Schmerzen in beiden Hüftgelenken, die sich in den darauffolgenden Jahren derart

verstärkten, daß sie seit nunmehr zehn Jahren fast vollkommen ans Haus gefesselt ist. Seit zwei Jahren kann sie ohne Stock kaum mehr gehen. Menarche mit 16 Jahren, Menses alle 28 Tage, zwei bis drei Tage lang, ohne Beschwerden; Menopause seit dem 55. Lebensjahre.

Befund: Die jetzt achtundfünfzigjährige Frau ist nur 1,35 m groß und hat ein Gewicht von nahezu 210 Pfund. Die Adipositas ist am Abdomen und an den unteren Extremitäten derart stark, daß es zur Bildung regelrechter Fettwülste gekommen ist. Arme und Beine sind im Verhältnis zum Rumpf etwas kurz. Es besteht eine erhebliche Lendenlordose und Neigung des Beckens nach vorne, sowie ein starker Hängebauch. Das Becken ist sehr breit, genaue Masse sind wegen der Adipositas jedoch nicht zu erhalten. Beim Gehen, das ohne Stock sehr schwer fällt, watschelt die Frau erheblich. Bei der Prüfung der Beweglichkeit in beiden Hüftgelenken wird eine fast vollkommene Einschränkung der Abduktionsfähigkeit festgestellt, Die Außenrotation ist ebenfalls fast vollkommen eingeschränkt, auch die Innenrotation ist behindert. In beiden Hüftgelenken besteht eine leichte Beugekontraktur, welche durch den Thomasschen Handgriff nicht ausgleichbar ist. Soweit eine Messung bei der übermäßigen Adipositas möglich ist, ist eine Beinverkürzung nicht nachzuweisen. Beide Knie sind nach außen gerichtet. Beiderseits bestehen starke Genua valga. Da es der Frau unmöglich ist, auf einem Bein zu stehen, kann auf Trendelenburg nicht geprüft werden.

Röntgenologisch: Hochgradige Coxa vara beiderseits. Starke Auflockerung der Knochenstruktur in den unteren Abschnitten des deformierten Kopfes beiderseits. Rechts sekundäre geringe Deformierung der Gelenkflächen des Kopfes und der Pfanne, erhebliche Verschmälerung des Gelenkspaltes, geringe Randwulstbildung an den Pfannenrändern (sekundäre Arthrosis deformans).

Diagnose: Coxa vara beiderseits rachitischer Aetiologie (Spätrachitis).

[3]) H. G. (Bruder des W. G.).

Anamnese: H. G. hat mit 11 Monaten laufen gelernt. Bis zum 13. Lebensjahre ist er nie ernstlich krank gewesen. Starke körperliche Arbeiten hatte er nicht zu verrichten. Dann bekam er jedoch ohne voraufgegangenen Unfall ziehende und stechende Schmerzen im linken Knie. Diese Schmerzen sollen nach längerem Gehen und Stehen bisweilen für einige Tage stark, im allgemeinen aber mäßig gewesen sein. Lediglich nach längeren Märschen waren auch einmal Schmerzen in der linken Hüfte vorhanden. Auf der rechten Seite sollen nur selten im Kniegelenk, niemals aber in der Hüfte, diese Beschwerden aufgetreten sein. Etwa ein halbes Jahr nach Beginn der Schmerzen im linken Bein stellte die Mutter fest, daß der Junge O-Beine, rechts weniger als links, bekommen hatte. Erst jetzt wurde zum ersten Male ein Arzt aufgesucht, der die Ursache der Beschwerden in einer englischen Krankheit erblickte. Während mehrerer Monate führte der Arzt eine Behandlung mit beiderseitigen Beingipsen, Zinkleimverbänden und anschließenden Heißluftbädern durch. Über die gleichzeitig verordneten Medikamente können keine Angaben mehr gemacht werden. Nach dieser Behandlung war H. G. wieder vollkommen beschwerdefrei und ist es bis jetzt geblieben.

Befund: Der jetzt dreißigjährige H. G. ist 1,56 m groß und in gutem Ernährungs- und Kräftezustand. Der Thorax ist normal, die Columna vertebralis im lumbalen Teil nur mäßig verstärkt lordotisch. Beiderseits bestehen Genua vara, links stärker als rechts, und Pedes plani-valgi. Auffallend ist an beiden Unterschenkeln die Verdickung der Epiphysengegenden. Beim Gehen watschelt H. G. angedeutet. Die Prüfung der Beweglichkeit in beiden Hüftgelenken ergibt beiderseits eine leichte Einschränkung der Abduktion und der Außenrotation. Das Trendelenburgsche Zeichen ist beiderseits negativ. Die Messungen ergeben beiderseits den gleichen Abstand des Trochanters von der Crista iliaca und keine Beinverkürzung. Die Trochanteren werden beiderseits oberhalb der Roser-Nélatonschen Linie gefunden.

3) s. Sippschaftstafel.

Röntgenologisch: Coxa vara mäßigen Grades beiderseits, links etwas stärker als rechts. Keine Veränderungen der Knochenstruktur.

Diagnose: Coxa vara beiderseits rachitischer Ätiologie (Spätrachitis).

Bei der Ehefrau des H. G. erbrachte die Untersuchung keine Zeichen einer abgelaufenen Rachitis oder einer Hüftaffektion. In dieser Richtung sind ihre eigene und auch ihre Familienanamnese einwandfrei.

Die Geschwister der K. G. (Mutter des W. G.) und deren Kinder.

Joh U. ist angeblich groß und kräftig und normal gebaut gewesen. Zeichen eines Hüftleidens oder der englischen Krankheit sind nach Aussagen seiner Geschwister bei ihm nicht beobachtet worden. Er starb mit 21 Jahren an den Folgen einer chronischen Knochenmarkseiterung am rechten Oberschenkel.

[4]) Jak. U. Anamnese: Jak. U. hat am Ende des ersten Lebensjahres laufen gelernt. Bis gegen das Ende der Schulzeit ist er normal gewachsen, später aber kaum mehr. Im vorletzten Schuljahr (13. Lebensjahr) bekam er allmählich O-Beine und gleichzeitig beim Gehen und längeren Stehen Schmerzen in beiden Knien, nur selten und nur nach sehr langem Gehen auch in beiden Hüften. Nach der Schulzeit mußte Jak. U. angeblich in der Landwirtschaft des Vaters schwere Arbeiten verrichten. Hierauf führt Jak. U. es auch zurück, daß er, als die Beschwerden nach ungefähr zweijähriger Dauer nachließen und ohne besondere Behandlung außer heißen Haferstrohbädern vollkommen verschwanden, ziemlich starke O-Beine hatte. Seitdem hat er keine Beschwerden in den Beinen und Hüften mehr gehabt. Sein Gang ist seit dieser Zeit watschelnd. Die Ehefrau und Kinder des Jak. U. sollen bis auf den Sohn Wilhelm, der starke O-Beine und einen wiegenden Gang gehabt haben soll, keinerlei Zei-

4) s. Sippschaftstafel.

chen eines Hüftleidens oder einer abgelaufenen englischen Krankheit haben.

Befund: Der jetzt achtundsechzigjährige Jak. U. ist ein 1,53 m großer, adipöser Mann. Stark treten am Kopf die Tubera frontalia und parietalia hervor. Der Thorax ist faßförmig mit leichtem rachitischem Rosenkranz. Die Arme sind etwas kurz und plump. Die Wirbelsäule zeigt in ihrem lumbalen Teil eine vermehrte Lordose. Das Becken ist breit und nach vorne geneigt. Der Gang ist ausgesprochen watschelnd. Beiderseits ganz erhebliche Genua vara. Die Distanz der Beine beträgt in Höhe der Kniegelenke bei zusammen- und parallelgestellten Füßen ca. 13 cm. Die Epiphysen der Unterschenkel sind stark verdickt, Die Verbiegung der Unterschenkel ist besonders im unteren Drittel sehr stark. Beiderseits Pedes plani-valgi. Die Bewegungsprüfung in den Hüftgelenken ergibt eine Einschränkung der Abduktion und Außenrotation. Die Innenrotation ist frei, eine Beugekontraktur besteht nicht. Die Beine sind gleich lang. Wegen der erheblichen Adipositis kann der Trochanterstand nicht genau nachgewiesen werden. Das Trendelenburgsche Zeichen ist beiderseits negativ.

J. U. lehnt es ab, zu einer Röntgenuntersuchung in die Klinik zu kommen bzw. sich dorthin holen zu lassen.

Diagnose: Coxa vara rachitica bilateralis (Spätrachitis).

Die Ehefrau, Söhne und Enkelkinder des J. U. haben bis auf den Sohn Wilhelm (W. U.) keine Zeichen eines Hüftleidens oder der englischen Krankheit.

[5]) W. U. (Sohn des J. U.).

Über W. U., der einundvierzigjährig vor einem Jahre in der Klinik an den Folgen eines Motorradunfalles verstorben ist, hörten wir bereits in der Anamnese seines Vaters, daß er einen in den Häften wiegenden Gang hatte. Auch soll er starke O-Beine gehabt haben. Die Ehefrau des Verstorbenen macht die gleichen Angaben wie sein Vater. Sie gibt weiter noch an, daß ihr Mann, der

5) s. Sippschaftstafel.

fast ebenso groß wie sein Vater gewesen sei, ihr des öfteren erzählt habe, er habe besonders im vierzehnten Lebensjahre starke Schmerzen in den Knien und Hüften gehabt. In dem Krankenblatt des W. U., das bei seiner Aufnahme wegen des Motorradunfalles angelegt worden ist, fand ich einen besonderen Vermerk über die Genua vara.

Aus den von nächsten Angehörigen des W. U. (Vater und Ehefrau) gemachten Angaben muß gefolgert werden, daß auch bei ihm ebenso wie bei seinem Vater eine Coxa vara vorgelegen hat in Verbindung mit anderen rachitischen Zeichen wie z. B. den Genua vara, die durch Vermerk im Krankenblatt bestätigt sind.

W. U. ist bereits vor vierzehn Jahren im Alter von zweiundfünfzig Jahren an einer Pneumonie gestorben. Von seiner Ehefrau, bei der ebenso wie bei ihren Kindern und Kindeskindern Zeichen einer abgelaufenen Rachitis oder eines Hüftleidens nicht vorliegen, erfuhr ich, daß W. U. 1,72 m groß, kräftig und normal gebaut gewesen sei. Ein Hüftleiden soll mit Sicherheit nicht vorgelegen haben. Diese Angaben der Ehefrau des W. U. wurden durch seine Geschwister bestätigt.

K. U. ist bereits im siebten Lebensmonat an unbekannter Todesursache gestorben.

[6]) T. U.

Anamnese: T. U. hat bereits mit zehn Monaten laufen gelernt. Soweit er sich entsinnen kann, hat er schon zu Beginn der Schulzeit krumme Beine gehabt. Seit dieser Zeit will er auch seinen stark watschelnden Gang haben. Während der Schulzeit hat er zeitweise Schmerzen in beiden Knien und Hüften gehabt. Auch er hat wie seine übrigen Geschwister, die an englischer Krankheit erkrankt sind, Haferstrohbäder genommen. Eine systematische, zumal ärztlich kontrollierte Behandlung ist nicht durchgeführt worden. Gleichwohl er nach seiner Schulzeit in der Landwirtschaft immer viel und schwer arbeiten mußte, hat er während dieser Zeit und auch später keine Schmerzen durch sein Hüftleiden gehabt. Erst vor zehn Jahren bekam er ungefähr für die Dauer eines halben Jahres beim Gehen und

6) s. Sippschaftstafel.

Stehen Schmerzen in den Knien und Hüften. Seitdem ist er jedoch wieder vollkommen beschwerdefrei.

Befund: Der jetzt zweiundsechzigjährige T. U. ist ein 1,48 m großer Mann in normalem Ernährungszustand. An den oberen Rippen ist ein leichter rachitischer Rosenkranz zu palpieren. Die Lumballordose ist verstärkt, das Becken nach vorne geneigt. An den Armen fehlen Zeichen einer abgelaufenen Rachitis. Beiderseits starke Genua vara. Die unteren Femurepiphysen sind stark aufgetrieben. Die Varuskrümmung der Unterschenkel liegt besonders in der unteren Hälfte, hier sind die Unterschenkel auch sehr dünn. Beiderseits Pedes plani-valgi. Der Gang ist stark watschelnd. In beiden Hüftgelenken ist die Abduktion und die Außenrotation eingeschränkt. Die Innenrotation erscheint auch etwas vermindert. Beiderseits ist das Trendelenburgsche Zeichen positiv. Beiderseits haben die Trochanteren den gleichen Abstand von der Crista iliaca, sie stehen aber eben oberhalb der Roser-Nélatonschen Linie.

Röntgenologisch: Coxa vara beiderseits erheblichen Grades. Femur und Crus warum beiderseits, Verbreiterung der Femur- und Tibiakondylen (alte Rachitis).

Diagnose: Coxa vara rachitica bilateralis.

Bei der Ehefrau des T. U. fehlen jegliche Zeichen eines Hüftleidens oder einer abgelaufenen Rachitis. Keine Kinder.

[7]) H. U.

Anamnese: H, U. war bereits ein Jahr alt, als er laufen lernte. Im sechsten Lebensjahre erkrankte er an einer Knochenerweichung. Mit sechseinhalb Jahren hatte er schon starke O-Beine und einen watschelnden Gang. Wegen der starken Schmerzen in den Knien und Hüften konnte er kaum gehen. Die dem Vater vorgeschlagene klinische Behandlung des Leidens wurde von diesem abgelehnt. Es wurde lediglich eine längere Behandlung mit Lebertran, jedoch ohne ärztliche Kontrolle durchgeführt. Die Schmerzen in den Beinen und Hüften waren bis zum Ende des achten Lebensjahres sehr erheblich, die O-Beine immer stärker geworden. Dann wurden allmählich die

7) s. Sippschaftstafel.

Schmerzen geringer, so daß H. U. von der Mitte des neunten Lebensjahres ab keine Schmerzen mehr beim Gehen hatte. Auch im späteren Leben sind Schmerzen in den Knien und Hüften nicht mehr aufgetreten. H. U. ist nicht verheiratet.

Befund: Der jetzt sechzigjährige H. U. ist ein 1,51 m großer Mann in mäßigem Ernährungszustand. Der Thorax zeigt beiderseits an den oberen Rippen die Andeutung eines rachitischen Rosenkranzes. Genua vara beiderseits. Die Distanz der Beine beträgt bei zusammen- und parallelgestellten Füßen in Höhe der Kniegelenke 23 cm. Beide Knie sind nach außen gerichtet. Die Unterschenkelepiphysen sind erheblich verdickt, die Varusbiegung ist im unteren Drittel der Unterschenkel besonders stark, links noch etwas stärker als rechts. Beiderseits Pedes plani-valgi-transversi. Die Lordose der Lendenwirbelsäule ist vermehrt, das Becken nach vorne geneigt. Ganz ausgesprochener Entengang. In beiden Hüftgelenken sind Abduktion und Außenrotation stark eingeschränkt. Beiderseits ist das Trendelenburgsche Zeichen positiv. Die Trochanteren stehen beiderseits oberhalb der Roser-Nélatonschen Linie. Sie haben den gleichen Abstand von der Crista iliaca.

Röntgenologisch: Coxa vara erheblichen Grades beiderseits, keine Veränderungen der Knochenstruktur. Ausgesprochene Femora bzw. Genua vara, geringe Crura vara. Verbreiterung der Femur- und Tibiakondylen (alte Rachitis).

Diagnose: Coxa vara rachitica bilateralis.

[8]) F. U.

Anamnese: F. U. hat gegen Ende des ersten Lebensjahres laufen gelernt. Am Ende des dreizehnten Lebensjahres bekam er ohne irgendeinen voraufgegangenen Unfall Schmerzen in beiden Knien, die anfangs auf der linken Seite stärker waren. Ob auch Schmerzen in den Hüften aufgetreten sind, kann F. U. jetzt nicht mehr mit Sicherheit sagen. Seit dieser Zeit hat er auch den in den Hüften wiegenden Gang. Als gegen Ende des fünfzehnten Lebensjahres die Schmerzen in den Kniegelenken beim Gehen und Stehen ohne eine besondere

8) s. Sippschaftstafel.

Behandlung außer Haferstrohbädern allmählich geringer wurden, hatte F. U. starke O-Beine. In den späteren Jahren sind Schmerzen nicht mehr aufgetreten, gleichwohl F. U. als Maurer immer schwere Arbeit leisten mußte.

Befund: Der sechsundfünfzigjährige F. U. ist ein 1,53 m großer Mann in normalem Ernährungszustand. Als Zeichen einer abgelaufenen Rachitis finden sich bei ihm starke Genua wara. Pedes plani-vagi. Bei zusammen- und parallelgestellten Füßen beträgt der Abstand der Beine in Höhe der Kniegelenke 18 cm. Die Varusverbiegung ist am linken Bein etwas stärker als am rechten. Die Lendenlordose der Wirbelsäule ist verstärkt, das Becken leicht nach vorne geneigt. Eine Beugekontraktur in den Hüftgelenken besteht nicht. Die Abduktion und Außenrotation in den Hüftgelenken sind eingeschränkt. Das Trendelenburgsche Zeichen ist beiderseits negativ. Beide Beine sind gleich lang, die Trochanteren im gleichen Abstand von der Crista iliaca aber mäßig oberhalb der Roser-Nélatonschen Linie. Der Gang ist in den Hüften deutlich wiegend.

Röntgenologisch: Geringgradige Coxa vara beiderseits, keine Veränderung der Knochenstruktur. Femora und Crura vara mäßigen Grades. Verbreiterung der Femur- und Tibiakondylen.

Diagnose: Coxa vara rachitica bilateralis (Spätrachitis).

Bei der Ehefrau des F. U., deren Eltern- und Geschwisteranamnese in Bezug auf die Rachitis und ein Hüftleiden negativ sind, konnte ebenso wie bei seinen Kindern keine Zeichen eines Hüftleidens oder einer Rachitis festgestellt werden.

M. U. starb bereits im fünften Lebensjahre an unbekannter Todesurstche. Über ihn können von seinen Geschwistern keinerlei Angaben mehr gemacht werden.

M. L., geb. U.

Bei der M. L., geb. U., können ebenso wie bei ihren Kindern durch Anamnese und Untersuchungen ein Hüftleiden und Zeichen einer abgelaufenen Rachitis nicht festgestellt werden.

[9]) J. U.

Es wurde des öftern der Versuch unternommen, J. U. in seiner Wohnung zu untersuchen. J. U. entzog sich jedoch jedesmal durch seine Abwesenheit der Untersuchung. Die Ehefrau gab an, ihr Mann wolle sich unter keinen Umständen untersuchen lassen, weil er durch das Leiden seiner Tochter K. schon genügend Unannehmlichkeiten und Ärger gehabt habe. Die von seiner Ehefrau mit einiger Zurückhaltung, von seinen Geschwistern bereitwilliger gemachten Angaben ergaben:

J. U. erkrankte im Kindesalter an Knochenerweichung. Seither hat er O-Beine und einen in den Hüften wiegenden Gang. Er ist in jeder Weise, auch in seiner Gangart, seinem Bruder Jak. U.[4]) äußerst ähnlich. In einem Frageblatt der Krüppelfürsorge, das dem Krankenblatt seiner Tochter K. anlag, die „wegen starker rachitischer Veränderungen der unteren Extremitäten" vor neun Jahren in der Klinik war, hatte J. U. selbst angegeben, daß er im Kindesalter an Knochenerweichung gelitten habe. Auf Grund der Angaben der Geschwister und der Ehefrau, sowie der Angabe des J. U. in dem Fragebogen der Krüppelfürsorge, muß auch bei ihm das Vorhandensein einer Coxa vara angenommen werden. Das gleichzeitige Auftreten der Gangveränderung mit den rachitischen Symptomen spricht auch hier für eine rachitische Ätiologie des Leidens.

Soweit bei den mehrmaligen Besuchen in der Wohnung des J. U. festgestellt werden konnte, sind dessen Ehefrau und Kinder mit Ausnahme der Tochter K. frei von den Zeichen eines Hüftleidens und einer Rachitis.

[10]) K. U. (Tochter des J. U.).

K. U. entzog sich ebenfalls wie ihr Vater jeder Untersuchung. Sie kam vor neun Jahren wegen „starker rachitischer Veränderungen der unteren Extremitäten" in die Klinik. Dem aus diesem Anlaß angefertigten Krankenblatt wurde auszugsweise nachfolgende Anamnese und Befund entnommen.

9) s. Sippschaftstafel.

10) s. Sippschaftstafel.

Anamnese: Der Vater hat O-Beine. — K. U. lernte erst mit fünfzehn Monaten laufen. Als kleines Kind erkrankte sie an englischer Krankheit. Seitdem hat sie O-Beine. Zur Zeit der Aufnahme in die Klinik, — sie war damals vierzehn Jahre alt —, konnte sie wegen starker Schmerzen in den Beinen nicht lange gehen und stehen. Gut drei Jahre vorher waren in einem benachbarten Krankenhause wegen der starken O-Beine die Beine gebrochen worden. Da die Beinform durch diese Behandlung nicht gebessert worden war, kam das Kind in die Klinik.

Befund: Das für sein Alter kleine Kind hat starke O-Beine. Sein Gang ist watschelnd.

Röngenologisch: Hochgradige Coxa vara beiderseits, rechts mit mäßiger, links mit hochgradiger Abflachung der Kopfkappe. Links ist auch die Gelenkpfanne stark abgeflacht. Innerhalb des Gelenkkopfes und der Pfanne einige cystische Aufhellungen der Knochenstruktur (sekundäre Veränderungen).

Diagnose: Coxa vara rachitica bilateralis.

P. U. starb vor dreieinhalb Jahren im Alter von fünfundvierzig Jahren an einem Bronchialcarcinom. Gemäß dem damals angelegten Krankenblatt war er nicht hüftleidend, auch Zeichen einer abgelaufenen Rachitis wurden bei ihm nicht festgestellt. Bei seiner Ehefrau und seinen Kindern fehlen Zeichen eines Hüftleidens oder einer früheren Rachtis. Die Kinder bekamen nach Angabe der Mutter alle längere Zeit Lebertran, weil die Mutter der in der Verwandtschaft ihres Ehemannes so häufig vorgekommenen Rachitis vorbeugen wollte.

ZUSAMMENFASSUNG.

Es konnte in einer Familie bei acht Personen eine Coxa vara rachitis bilateralis nachgewiesen werden. Sie fand sich bei fünf Geschwistern, vier Brüdern und einer Schwester, den beiden Söhnen

der Schwester und einer Nichte der Geschwister. Weiter muß nach den genauesten Angaben der nächsten Anverwandten das Leiden noch bei zwei weiteren Personen vorhanden sein, und zwar bei einem weiteren Bruder der fünf Geschwister und noch bei dem Sohne eines der vier Brüder. Eine Untersuchung war in diesen beiden Fällen nicht möglich, weil der letztere bereits vor einem Jahre verstorben ist, und weil der Bruder der fünf Geschwister eine Untersuchung verweigerte.

Bei gnauester Durchsicht der einschlägigen Literatur wurde festgestellt, daß ein derartig gehäuftes Vorkommen der rachitischen Schenkelhalsverbiegung bislang noch nicht beschrieben ist. Das gehäufte Vorkommen der Deformität spricht dafür, das neben der erblichen Veranlagung, die dem Erscheinen einer Rachitis zugrundeliegt, noch eine besondere konstitiutionelle Disposition zur Schenklehalsverbiegung vorhanden sein muß. Erst sie legt gewissermaßen den Grundstein zur Schenkelhalsverbiegung.

Dieser Fall familiärer rachitischer Coxa vara bedeutet somit eine Bestätigung der von Engelmann vertretenen Ansicht, daß auch bei der rachitischen Coxa vara eine besondere konstitutionelle Dispostion zur Schenkelhalsverbiegung eine Rolle spielt.

Für die freundliche Überlassung der Arbeit und die liebenswürdige Unterstützung bin ich Herrn Professor v. Redwitz und Herrn Dr. Gütgemann zu ganz besonderem Dank verpflichtet.

Literatur-Verzeichnis.

Aschner-Engelmann: Konstitutionspathologie in der Orthopädie 1928, Verl. Jul. Springer, Wien u. Berlin.

Bade, A.: Zur Abgrenzung der verschiedenen Formen der Coxa vara. Z. orthop. Chir. 1933, Bd. 59 S. 53—75.

Bär, H.: Ist die angeborene Coxa vara primär durch endokrine Störungen bedingt? Verh. dtsch. orthop. Ges. 1929 (24. Kongreß). S. 62—68.

Beau, A.: Les troubles endocriniens dans la coxa vara essentielle des adolescents. Ref. im Zorg. Chir. 1932, Bd. 58 S. 123.

Bettmannn, E.: Beobachtungen über Hüftgelenkserkrankungen bei 19 Familienangehörigen. Z. orthop. Chir. 1931, Bd. 53 S. 327 ff.

Bragard, K.: Über die Funktion der Muskeln Glutaeus medius und minimus bei Coxa vara und valga. Z. orthop. Chir. 1924, Bd. 43 S. 401—406.

Brunn v.: Dtsch. Z. Chir. Bd. 66 (1910).

Camitz, H.: Etude comparée sur la coxa vara dite congenitale et l'ostéochondrite coxale iuvenile. Acta chir. scand. 1934 Bd 73 S. 521—573.

Fischer, E. (aus Baur, Fischer, Lenz): Die körperlichen Erbanlagen (1936) S. 219. Verl. J. F. Lehmann, München.

Friedrich, H.: Coxa vara adolescentium. Zbl. Chir. 1931 S. 1469—1470.

Gütt, Rüdin, Ruttke: Zur Verhütung erbkranken Nachwuchses, Gesetz und Erläuterungen. Verl. J. F. Lehmann, München. Ausg. 1936.

Hackenbroch: Die kongenitale Minderwertigkeit des Hüftgelenks. Verh. dtsch. orthop. Ges. 1936 (31. Kongreß) S. 117—127.

Hoffa, A. u. Gocht, H.: Orthopädische Chirurgie 1921 Bd. II S. 133—153. Verl. Ferdin. Enke, Stuttgart.

Kauffmann, Ed.: Spezielle pathologische Anatomie. Ausg. 1928 Bd. I. Verl. Walter de Gruyter u. Co., Berlin u. Leipzig.

Knorr, H.: Über die quantitative Bestimmung des Trendelenburgschen Phänomens am Hüftgelenk. Z. orthop. Chir. 1926 Bd. 47 S. 365—384.

Kredel, L.: Zbl. Chir. 1896. Bd. 23 S. 969—973.

Kreuz, L.: Kritische Betrachtungen zur Morphologie der angeborenen Coxa vara. Arch. orthop. u. Unfallchir. 1930 Bd. 28. S. 106—127.

Lange, Fr.: Lehrbuch der Orthapädie. Ausgbn. 1914 u. 1928 (S. 508—517). Verl. Gustav Fischer, Jena.
Lange, Fr.: Die Diagnose der Coxa vara und Coxa valga. Z. orthop. Chir. 1921 Bd. 41 S. 135—147.
Lange, Max: Die verschiedenen Formen und die Behandlung der Coxa vara Zbl. Chir. 1937 S. 1898—1899.
— Die Coxa vara, ihr klinisches Bild und ihre heutige Behandlung. Münch. m. Wschr. 1938 S. 1637—1641.
— Erbbiologie der angeborenen Körperfehler. Verl. Ferd. Enke. Stuttgart. Ausg. 1935.
Lanz v. T. u. Wachsmuth, W.: Praktische Anatomie I. Bd. 4. Tl. (Bein und Statik) S. 138 ff. Verl. Jul. Springer, Wien u. Berlin. Ausg. 1938.
Lenz, Fr.: Die krankhaften Erbanlagen aus Baur, Fischer, Lenz: Menschliche Erblehre. Verl. J. F. Lehmann, München. Ausg. 1936 (S. 434—435).
Lindemann, K.: Die Frühdiagnose der Coxa vara. Zbl. Chir. 1935 S. 887—896.
Mayr, O.: Die Coxa vara epiphysarea und die unblutige Aufrichtung. Z. orthop. Chir. 1934 Bd. 61 S. 365—371.
Meyer-Burgdorff: Frühdiagnose der Coxa vara. Zbl. Chir. 1935.
Pfaundler, M.: Ist die Rachitis eine Avitaminose? Wien. klin. Wschr. S. 2806—2808.
1930 Nr. 21.
Saalmann: Zur traumatischen Entstehung der Coxa vara adolescentium vom Standpunkt des Unfallbegutachters. Referat im Zorg. f. Chir. 1936 S. 336 .
Schapica, C.: Distacco epificardio dell' anca e coxa vara adolcescentium. Referat im Zorg. f. Chir. Bd. 64 S. 395 (1933).
Siegert: Beitrag zur Lehre von der Rachitis: die Erblichkeit. Jb. Kinderhk. 1903.
Smith, Morris: Epiphyseal coxa vara. Referat im Zorg. f. Chir. 1929. Bd. 44 S. 802.
Spitzy, H. u. Lange, F.: Orthopädie im Kindesalter. Verl. F. C. W. Vogel, Leipzig, Ausg. 1930.
Stauss, A.: Die Äthiologie der Hüftgelenksdeformitäten. / Die Varusdeformität ein organisatorischer Effekt statisch-dynamischer Kräfte. Verl. Ferd. Enke, Stuttgart. Ausg. 1938.
Voigt, Felix: Die Roser-Nálatonsche Linie. Z. orthop. Chir. 1906. Bd. 16. S. 296—305.
Walter, H.: Die Pathologie und Klinik der Coxa vara. Verh. dtsch. orthop. Ges. 1929 (24. Kongreß) S. 8—39.

Walter, H: Die Coxa vara. Hdbch. ges. Unfallheilk. 1934. Bd. 3 S. 495—510.
Zalewski, Ant.: Coxa vara congenita bilateralis. Referat im Zorg. f. Chir. 1936 Bd. 75 S. 137.
Ziesch, H.: Statistisch-genealogische Untersuchungen über die Ursachen der Rachitis. Arch. Rassenbiol. 1925 Bd. 17 H. 1.
Zimmermann, M.: Untersuchungen über Krankheitsbild und Äthiologie der „sog. Coxa vara congenita" oder „Coxa vara infantum" Ztschr. f. Orthop. 1938 S. 389—415.
Hoffa, A.: Lehrbuch der orthpädischen Chirurgie. Verl. Ferd. Enke. Stuttgart. Ausg. 1902.

LEBENSLAUF.

Ich, Rolf Scheltrup, wurde geboren zu Siegburg am 17. 7. 1912 als Sohn der Eheleute Kaufmann Max Scheltrup und Therese geb. Thelen. Vom 6.—10. Lebensjahre besuchte ich die Volksschule in Siegburg, anschließend das Staatliche Gymnasium in Siegburg, wo ich Ostern 1931 das Zeugnis der Reife erhielt. Von S.S. 1931 an studierte ich Medizin an der Universität in Bonn. Die ärztliche Vorprüfung bestand ich im November 1934 in Bonn, das ärztliche Staatsexamen ebenfalls in Bonn im April 1938.